1904
Stanford University Library
OCT
26
1904

Radikaloperation bei doppelseitigem Leisten- und Schenkelbruch.

Inaugural-Dissertation

zur

Erlangung der Doktorwürde

der

hohen medizinischen Fakultät

der

Friedrich-Alexanders-Universität zu Erlangen

vorgelegt von

Hans Reichard

aus Feuchtwangen.

Tag der mündlichen Prüfung: 25. Januar 1904.

Erlangen.

K. b. Hof- u. Universitäts-Buchdruckerei von Junge & Sohn.

1904.

69

Dekan: Prof. Dr. Gerlach.
Referent: Prof. Dr. Graser.

Meinen lieben Eltern

in Treue und Dankbarkeit

gewidmet.

Digitized by the Internet Archive
in 2026

https://archive.org/details/IA40153716_0253

In Alberts Lehrbuch der Chirurgie und Operationslehre kann man folgenden Ausspruch von Schuh über die Herniotomie lesen:

„Würde dem Chirurgen kein anderes Feld für seine Tätigkeit angewiesen als dieses, so lohnte es allein der Mühe, Chirurg zu werden und ein ganzes Leben dieser Hilfeleistung zu widmen.“

Und wenn ich als ein junger Arzt, der wenig Erfahrung noch hat, den Gehalt dieser Worte in seinem vollen Umfange noch nicht erfassen kann, so war mir doch gerade in der Erlanger chirurgischen Klinik und durch die Literatur über wohlgelungene Fälle, die, sei es in früherer, sei es in letzter Zeit aus derselben veröffentlicht wurden, wohl die Gelegenheit gegeben, den Worten des obigen Autors voll und ganz beizustimmen. Und wenn noch in jedem Lehrbuch der Chirurgie die Lehre der Herniotomien und somit die der Brüche überhaupt als eines der wichtigsten und ausgedehntesten Kapitel behandelt ist, so kann man wohl den Schluß ziehen, daß der Chirurg wenn irgendwo so besonders auf dem Gebiete der Herniotomie in der Lage ist, ein Wohltäter der Menschheit zu sein. Sind doch auch bei der strengen Gewissenhaftigkeit, mit welcher in

der Jetztzeit bezüglich der Aseptik vorgegangen wird, die Gefahren der Herniotomien bedeutend verringert.

Die Hernien haben schon von alters her das Interesse und die Tätigkeit der Ärzte in hohem Maße auf sich gezogen. Besonders sind auch die vielen feineren anatomischen Beziehungen immer wieder aufs neue eingehend bearbeitet worden.

Ein paar Worte über die geschichtliche Entwickelung der Lehre von den Hernien seien hier eingeschaltet.

Schon bei Celsus (25 v. Chr. bis 45 n. Chr.) finden wir die Beschreibung einer operativen Behandlung nicht eingeklemmter Brüche (sogenannte Radikaloperation).

Durch einen Längsschnitt in der Leistengegend wird der Bruchsack freigelegt; dieser wird dann frei präpariert, eröffnet und unter Schonung der Arterien und Venen exstirpiert. Um den Hoden nicht zu verletzen, werden die demselben direkt anliegenden Teile des Bruchsackes in der Wunde gelassen. Eine Unterbindung des Bruchsackhalses findet nicht statt; dagegen suchte Celsus nach ergiebiger Anfrischung der Bruchpfortenränder durch kräftige Granulationsbildung eine Narbe zu erzeugen, die den Bruch dauernd zurückhalten sollte. Zum Schluß wurden die Wundränder des Scrotums vernäht und mit aufsaugendem Verbandmaterial bedeckt. Den obersten Teil des Bruchsackes, der der Bruchpforte am nächsten sei, rät Celsus stehen zu lassen. Daß Rezidive bei dieser Operationsmethode eintreten mußten, ist einleuchtend. Celsus empfiehlt deshalb bei größeren Hernien die Operation nicht vorzunehmen.

Nachdem nun die Errungenschaften von Celsus, ferner von einem Helidor, von einem Paulus von Ägina bald in Vergessenheit kamen, wurden dieselben durch rohe Verfahren ersetzt. Vom 10. bis 16. Jahrhundert lag überhaupt die gesamte Heilkunde darnieder, die eigentlichen Ärzte der damaligen Zeit befaßten sich wenig mit chirurgischen Operationen, und so bildeten sich spekulative Laien zu sogenannten Bruchschneidern heran, die auf Märkten und Messen herumziehend, ihre Kunst feilboten und in Roheit und Frivolität Unglaubliches leisteten; meist wurde mit der Beseitigung des Bruchsackes auch eine Kastration vorgenommen. Man kann sich denken, wie oft solche Operationen einen tötlichen Ausgang nahmen. Diese Bruchschneiderei fand in Deutschland, Frankreich und Italien allgemeine Verbreitung, bis endlich Mitte des 17. Jahrhunderts eine Reaktion gegen dieses Unwesen auftrat. Am Beginn des 19. Jahrhunderts wurden namentlich auch von deutschen Chirurgen die Versuche wieder aufgenommen, die Methoden von Wutzer und Kothmund wurden in zahlreichen Fällen versucht. Eine wesentliche Förderung der Behandlung freier d. h. also nicht eingeklemmter Brüche wurde aber erst ermöglicht, als durch die Verbesserung der Wundbehandlung die Gefahren solcher Operationen wesentlich herabgesetzt wurden, also etwa im letzten Viertel des 19. Jahrhunderts. In Deutschland gebührt Nußbaum (Bair. Intelligenzblatt 1876 Nr. 8) das Verdienst, der erste gewesen zu sein, der eine Radikaloperation unter antiseptischen Kautelen ausführte.

Seitdem sind die Methoden unausgesetzt verbessert worden, so daß sie eine Höhe der Sicherheit

erreichten, an die noch vor 20 Jahren niemand geglaubt hätte.

Die wichtigsten allgemeinen Gesichtspunkte auf die es besonders ankommt sind:

1. der möglichst hohe Verschluß des Bruchsackhalses,
2. ein möglichst fester Verschluß der früheren Bruchpforte.

Die erste Aufgabe wird am besten dadurch erfüllt, daß man den Bruchsack möglichst gut aus der Umgebung auslöst, unter ziemlich starker Anspannung, eventuell Umdrehung hervorzieht und unterbindet, so daß nach Abtragung der Stumpf in die Bauchhöhle zurückschlüpft ohne einen Trichter zu hinterlassen.

Die zweite Forderung hat beim Leistenbruch des Mannes, auf den sich alle Methoden zunächst beziehen, eine große Schwierigkeit zu überwinden, dadurch, daß immer für den Durchtritt des Samenstranges eine (nicht zu enge) Lücke gelassen werden muß. Am meisten eingebürgert sind zur Zeit die Methoden von Bassini und Kocher; doch existieren sehr zahlreiche mehr oder minder wichtige Modifikationen. Diese beiden Methoden sollen kurz geschildert werden:

Der Hauptschnitt beginnt in der Höhe des äußeren Leistenringes und reicht entlang dem Verlauf des Leistenkanals bis in die Höhe des inneren Leistenringes, zunächst wird in dieser Ausdehnung der Obliguus externus mit seiner Fascie freigelegt. Nunmehr werden von der Öffnung am äußeren Leistenring in der Richtung des Hauptschnittes die Aponeurose des M. Obliguus externus gespalten. Auf

diese Weise legt man die Gebilde des Samenstranges, welche meist mit der Außenseite des Bruchsackes verwachsen sind, frei. Nun löst man das Vas deferens, die Arterien und Venen des Samenstranges vom Bruchsack möglichst stumpf ab und isoliert den Bruchsack bis jenseits des inneren Leistenringes. Der völlig isolierte Bruchsack wird stark angezogen und am Halse durch eine Ligatur verschlossen, darauf der Bruchsack abgetrennt, dessen Rest zieht sich in die Bauchhöhle zurück. Hierauf folgt die Wiederherstellung des neuen Leistenkanales mit möglichst widerstandsfähigen Wandungen. Indem man den Samenstrang medianwärts emporhebt und die beiden Ränder des gespaltenen Obliguus externus nach beiden Seiten auseinander zieht, erscheint in der Wunde unten der Rand des Poupartschen Bandes, auf der andern Seite oben die Muskelplatte, welche durch den freien Rand des Obliguus internus und Transversus gebildet wird. Diese Muskelschicht wird nun stumpf sowohl nach hinten vom subserösen Gewebe als nach vorne von der Aponeurose des Obliguus externus abgelöst und zwar soweit, daß man sie bequem nach unten an das Poupartsche Band heranbringen und hier am hinteren Rande desselben durch Nähte fest fixieren kann. Auf solche Weise wird gewissermaßen eine neue muskulöse, hintere Wand des Leistenkanals geschaffen, auf dieselbe wird der Samenstrang gelagert und über denselben die Aponeurose des Obliguus externus durch Knopfnähte bis auf den unteren Winkel, welcher jetzt die neue äußere Leistenöffnung darstellt vereinigt. Die Hautwunde wird darüber linear genäht.

Die Methode liefert bei exakter Ausführung aus-

gezeichnete Resultate und wird heute fast allgemein angewendet. — Kocher beseitigt den früheren Bruchsacktrichter dadurch, daß er den Bruchsack umstülpt und lateralwärts verlagert, so daß er von der ursprünglichen Bruchpforte weggeschafft wird. — Bevor Bassinis Methode allgemein bekannt wurde, war die von Mac Even befolgte plastische Bildung eines Schutzkissens ziemlich viel geübt. Er faltete den Bruchsack durch eine eigene Naht zusammen, schob ihn durch den Leistenkanal in den subserösen Raum und fixierte ihn dort durch eine die Bauchwandung durchsetzende Naht. Der gefaltete Bruchsack wirkt auf diese Weise wie ein Tampon und bildet (solange er nicht schrumpft) einen Verschluß des Leistenkanals.

Wie nun die Operationen der Leistenhernien, so haben sich auch um die der Schenkelhernien Bassini und Kocher große Verdienste erworben. In früheren Jahren hatte man sich begnügt den Bruchsack zu eröffnen und den Bruchring mit einer Naht zu schließen, ein Verfahren das nicht vor Rezidiven geschützt hat.

Kocher wandte seine Verlagerungsmethode auch auf die Cruralhernien an. Schnitt über dem inneren Drittel des Poupartschen Bandes parallel mit diesem durch die Haut etc. bis auf den Bruchsack. Isolierung desselben bis zur Stelle des Schenkelringes, Repositon des Bruchinhaltes. Jetzt wird oberhalb des Ligamentum Poupartii durch das straffe Gefüge des lateralen Schenkels des Leistenringes eine kleine Öffnung gemacht, eine gebogene Zange hinter dem Ligamentum Pouparti abwärts geführt, die Spitze des Bruchsackes gefaßt, durch die stramme Fascie obliqua

hindurchgezogen und der Bruchsack an seiner Durchtrittsstelle fest vernäht und nach abwärts geschlagen auf dem Schenkelringe befestigt, so zwar, daß die Nähte, welche ihn fixieren, tief durch das Ligamentum Poupartii, die Fascie pectinea und durch das Ligamentum Cooperi hindurchgeführt werden.

Bassinis angegebene Methode geht von einem genauen Studium der anatomischen Formen des sogenannten Schenkelringes und Kanals und dessen pathologischen Veränderungen bei dem Vorhandensein eines Bruches aus und sucht in einfacher Weise durch Nahtvereinigung dem erschlafften Band- und Fascien-Apparat, welche die Bruchpforte umgibt, die normale Spannung wieder zu geben. Nach Reposition des Bruchinhaltes, eventuell nach Eröffnung des Bruchsackes, nach Torsion des stark angezogenen Bruchsackhalses und Durchstechung eines doppelt langen Fadens an seinem höchsten Punkte und Ligatur an dieser Stelle, wird der Schenkelring mit 6—7 Nähten in folgender Reihenfolge geschlossen. Die erste Naht dicht an der Spina pubis geht durch das Ligamentum Pouparti, dann, nachdem dies erhoben ist, hart am Pecten ossis pubis in die Fascia pectinea, die folgenden Nähte gegen die Vena cruralis hin liegen in gleicher Weise, die 4., 5. und 6. gehen durch die Plica falciformis und die Fascia pectinea, die letzte dicht an der proximalen Durchtrittsstelle der Vena saphena magna.

Wenn nun schon die Beseitigung je eines Leisten- und Schenkelbruches Schwierigkeiten macht, so wird das Problem noch bedeutend komplizierter, wenn auf einer Seite zwei Brüche, einer in die Leisten- und einer in die Schenkelpforte ausgetreten sind. Über einen derartigen noch dazu doppelseitigen Fall und

dessen Operation durch Herrn Professor Dr. Graser, möchte ich nun, nachdem ich versucht habe, einen kurzen Überblick über die Operationsmethoden der Leisten- und Schenkelhernien zu geben, ausführlicher berichten. Ein gleichzeitiges Vorkommen mehrerer Brüche bei einem Individium galt früher als sehr selten. So schreibt 1856 Busch in seiner Dissertation „de pluribus herniis in eodem homine".

„Etsi in scriptorum operibus, qui de herniis scripserunt, exempla non inveniuntur, quae ad has varias herniorum species pertineant, tamen mihi apparere posse videntur, et puto sola ea de causa tam pauca herniorum complurium exempla notata esse, quod scriptores et chirurgi parum earum rationem habuerunt, vel quod diagnosis fefellit, vel quod, cum in universali herniogenesi quodvis remedium frustra adhiberetur, iis opera navata non est."

Wenn auch heute nur wenig Fälle von Auftreten verschiedener Brüche an einem Menschen in der Literatur zu finden sind, so glaube ich jedoch nicht, daß wissenschaftliche Unkenntnis, noch das Unvermögen der Ärzte Brüche zu diagnostizieren, noch der Mangel jeglicher Therapie die Ursache sind, sondern vielmehr das verhältnismäßig seltene Vorkommen.

Der französische Chirurg P. Berger, welcher eine Statistik über 10 000 Brüche (allerdings nur auf Grund klinischer, nicht anatomischer Untersuchung) geliefert hat, schreibt: „Es ist häufig der Fall, daß ein Leistenbruch mit einem Schenkelbruch zusammen auftritt und zwar mit dem Sitz an verschiedenen Seiten; ich habe 111 dieser Anlagen beim Manne, 70 bei Frauen beobachtet, am meisten in diesen

Fällen war der Leistenbruch rechts, der Schenkelbruch links ausgebildet.“ „Viel wichtiger scheint es zu sein, wenn Leisten und Schenkelbruch auf derselben Seite besteht, was häufig vorkommt, er habe dies bei 222 Fällen beobachtet und außerdem noch bei vielen Sektionen. Die Wichtigkeit dieser gleichzeitig vorkommenden Brüche wird von den meisten Autoren übersehen. Sehr oft kommen die beiden Brüche doppelseitig vor — 87 auf 222 — sodaß es vier Brüche an ein und demselben Menschen sind; von 105—109 sind zwei Brüche meist rechts und einer (meist Leistenbruch) links. Nicht selten ist mit diesem ein Nabel- oder Bauchbruch verbunden. Das alleinige Vorhandensein vom Leisten- und Schenkelbruch auf einer Seite ist selten (9 auf 222). Bei Männern kommen die mehrfachen Brüche bedeutend öfters vor wie bei den Frauen (203 auf 19).“ Berger schildert und beschreibt darauf das Vorkommen von zwei Brüchen auf einer Seite, wobei er zu beobachten glaubte, daß in diesen Fällen meist der Leistenbruch an Größe die Oberhand hat. Oft habe es auch den Anschein, als ob die beiden Brüche nur eine einzige Anschwellung seien mit einer schwachen Furche als Trennungszeichen für Leisten- und Schenkelbruch. Interessant sind seine Beobachtungen, die er bei Autopsien von mit Leisten- und Schenkelbrüchen behafteten Individuen gemacht hat. Dabei fand er, daß bald deutlich zwei verschiedene Bruchsäcke vorhanden waren, bald nur eine „Art von Vertiefung in der Bauchwand“ ober- und unterhalb des Leistenbandes ohne deutlichen Bruchsack.

In diese Gruppe von gleichzeitigem Leisten- und Schenkelbruch auf derselben Seite gehört der nun näher zu beschreibende Fall, welcher von Herrn Prof.

Dr. Graser mit Erfolg operiert und mir zur Mitteilung überlassen wurde.

Der Patient J. Kr., 33 Jahre alt aus Eltersdorf, hatte, so lange sein Erinnern reicht, stets „vier kleine Knoten“ im Schoß, die infolge von beständigem Husten und starker Atemnot seit 10 Jahren, wo er an Gelenkrheumatismus erkrankt war, allmählich größer wurden.

Man darf wohl mit Bestimmtheit annehmen, daß die Brüche nicht angeboren waren, sondern sich ganz allmählich entwickelt haben, was ja zweifellos die Regel ist. Bei unserm Patienten sind noch einige besondere Entstehungsursachen hervorzuheben. In erster Linie der lange dauernde Husten mit der dadurch bedingten häufig wiederkehrenden verstärkten Druckwirkung der Bauchpresse. Bezeichnend ist, daß das erste Stadium der Bruchbildung von dem geistig etwas schwach entwickelten Individuum garnicht beobachtet wurde, sondern daß derselbe erst durch Zunahme der Geschwulst an Größe auf das Bestehen eines Bruches aufmerksam wurde. Als Entstehungsursache dürfen somit die epileptischen Anfälle, die seit früher Jugend bestanden, der chronische Husten, Atemnot ganz entschieden für die Entstehung der Brüche bezeichnet werden. Durch die andauernd starke Belastung der Baucheingeweide wurde das Bauchfell an Stellen, die bei der schwachen körperlichen Entwickelung des Individuums nachgiebiger gemacht wurden, in einer für die Ausstülpung besonders günstigen Richtung getroffen und vorgetrieben. „Es entsteht (Graser, Lehre von den Hernien) eine gewisse Lockerung des Bauchfelles auf seiner Unterlage; dadurch bleibt aber für eine spätere

Einwirkung schon ein Locus minoris resistentiae bestehen."

Kommt es jetzt eine Zeit lang nicht zu neuen schädlichen Einwirkungen (wozu ein besonders darauf achtendes zweckmäßiges Verhalten mithelfen kann) dann kann alles wieder gut werden. Hat aber das gelockerte Bauchfell und die umhüllenden Teile nicht Zeit, wieder die alte Festigkeit zu gewinnen, bevor aufs neue eine in demselben Sinne wirkende Schädlichkeit sich geltend macht, so werden die Bedingungen für eine Ausdehnung beim nächsten Mal schon viel geeigneter sein. Ist aber erst einmal der Anfang zu einer Ausstülpung gemacht, dann können auch alle kleinen, früher schadlos verlaufenden Einwirkungen bei den unzähligen Kraftlinien immer eine solche finden, die im Sinne einer Vergrößerung einer derartigen Ausstülpung weiter wirkt. Es ist ja ganz sicher, daß am Beginn besonders günstige Bedingungen dazu gehören, damit eine Darmschlinge gerade in der zutreffenden Richtung gegen eine nachgiebige Stelle der Bauchwand angedrängt wird. Ist aber nach unzähligen Vorläufern erst einmal ein Weg angebahnt, so werden sich diese Bedingungen immer häufiger finden.

Anamnese:

Patient ist angeblich seit der Geburt auf dem linken Auge blind; seit seiner Kindheit leidet er an epileptischen Anfällen, die alle 14 Tage bis 3 Wochen wiederkehren sollen. Mit 6 Jahren hatte er Rachenkroup, mit 8 Jahren verletzte er sich das rechte Auge. Vor 10 Jahren war er 12 Wochen an Gelenkrheumatismus erkrankt; seit dieser Zeit habe er beständig Husten und starke Atemnot bei längerem Gehen,

Tragen etc. Infolge dieses Hustens sollen die in „dem Schoße“ vorhandenen, anfangs kleinen Knoten immer größer geworden sein und sollen sich allmählich „in den Leib heraufgezogen“ haben. Urin- und Stuhlentleerung normal.

Status praesens:

Großer, kräftig gebauter, leidlich gut genährter Mensch. Thorax breit und tief, emphysematös. Lungengrenzen RV unterer Rand der 7. Rippe etwas verschieblich, hinten beiderseits 12 Brustwirbel unverschieblich. Über beiden Lungen heller Schall, Vesikuläratmen; letzteres in den unteren Partien sehr rauh, verschärft; Exspirium verlängert. Über der ganzen Lunge, namentlich in den unteren Partien, zahlreiche, trockene, pfeifende, brummende Geräusche. Herzgrenze nur nach links über die Mammillarlinie etwa daumenbreit hinausragend, sonst nicht verbreitert; Töne sehr leise, rein. In der linken Leistengegend, vom äußeren Leistenring bis zur Höhe des Penis reichend eine halbkugeliche, kleingänseeigroße, weiche Geschwulst, welche bei Hustenstoßen größer und praller wird und sich bei der Palpation sehr leicht durch den sehr schlaffen, für 2 Finger durchgängigen äußeren Leistenring zurückbringen läßt, sofort aber wieder aus demselben hervortritt. Etwas nach außen und unten von der lateralen Grenze dieser Geschwulst findet sich von derselben durch eine seichte in der Richtung der Schenkelbeuge verlaufende Furche getrennt, eine kleine, flache, weiche Geschwulst, welche sich beim Husten wohl um das doppelte vergrößert; unterhalb dieser Geschwulst fühlt man stark erweiterte und geschlängelte Venen, die namentlich beim Husten und Pressen sehr stark

hervortreten. Ganz symmetrisch zu dieser liegt in der rechten Schenkelbeuge direkt unter dem Poupartband und parallel zu diesem verlaufend eine längsovale, weiche Geschwulst, welche beim Husten ebenfalls viel praller und größer wird und bei der Palpation in die Bauchhöhle zurückgebracht werden kann.

Der rechte äußere Leistenring ist sehr schlaff und weit, gut für einen Finger durchgängig. Beim Husten wölbt sich die Gegend des Leistenkanals ziemlich stark vor, gegen den in den äußeren Leistenring eingeführten Finger drängt sich eine kleine, pralle Geschwulst an. Urin frei, zunächst Bettruhe, Digitalis.

Am 14. Mai 1903 Operation in Morphium-Chloroformnarkose.

Es wird in der linken Seite ein etwa 20 cm langer Schnitt in vertikaler Richtung vom Abdomen über den äußeren Leistenring und Schenkelring in der Fossa ovalis geführt. Dann werden zunächst die markig geschwellten Drüsen der Fossa ovalis stumpf im Zusammenhang herausgenommen, wobei mehrere stark geschlängelte und erweiterte Venen wie auch die enorm erweiterte vena saphena magna nach doppelter Unterbindung zum Teil exstirpiert wird. Es kommt dabei zu einem seitlichen Einriß in den Stamm der vena cruralis; der kleine Schlitz kann aber, nachdem eine Catgutligatur abgeglitten ist, mit einer Seidenligatur verschlossen werden. Dann wird zunächst der von einem Lipom überdeckte Bruchsack am Schenkelring freigelegt, hoch hinauf isoliert und mit Seide abgebunden. Dann wird die Aponeurose des M. obligus externus im äußeren Teil bis etwa $1^1/_2$ cm vor den äußeren Leistenring gespalten; diese letztere

Brücke bleibt bis zum Schluß erhalten; dann wird nach Auseinandertrennen der Cremasterfasern der ziemlich zarte Bruchsack vom Samenstrang isoliert, was ziemlich Schwierigkeiten macht, da der sehr ausgebreitete Samenstrang zum Teil recht schwer von dem dünnen Bruchsack sich lösen läßt. Nachdem man das Peritoneum soweit vorgezogen hatte, daß die Abbindung des Crural-Bruchsackes ebenfalls in der Leistengegend sichtbar wird, zeigt sich in den zurückgeschobenen Gebilden des Samenstranges noch eine dritte, wie Peritoneum aussehende Ausstülpung; es läßt sich auch eine etwa 5 cm lange, mit dem Samenstrang verlaufende Ausstülpung des Peritoneums auslösen und wird nun unterhalb dieser nach Zurückschieben des vorgefallenen Dünndarms das Peritoneum mit Tabaksbeutelnaht angeschlossen. Dann wird versucht mit einer ⌐¬-förmigen Klammer das Poupartband an den horizontalen Schambeinast anzunageln, was aber nach wiederholten Versuchen mißlingt. Es wird daher ein Lappen von etwa 2 cm Länge aus dem Musc. pectin. mit der Basis nach dem Schambein ausgeschnitten und mit 2 feinen Silberdrähten und einer Seidennaht an das Poupartband hinaufgenäht und so die Schenkelpforte geschlossen; dabei kommt es zu einer größeren venösen Blutung, die durch Kompression gestillt wird; dann wird der obliquus-internus und transversus an die hintere untere Seite des Poupartbandes mit Seidenknopfnähten angeheftet und darüber die Aponeurose des obliquus externus mit Catgut in doppelter Lage (Girard) fixiert; der Samenstrang wird dabei nicht verlagert. Naht der Hautwunde mit Seidenknopfnähten. Aseptischer Kompressionsverband.

Am 1. und 2. Tage nach der Operation abendliche Temperatursteigerung bis 38,3°; von da an fieberloser Verlauf. Am 8. Tage Entfernung der Nähte. Wunde glatt geheilt. Auf Rizinus erfolgt einmalige Stuhlentleerung. Der Kompressionsverband war am 3. Tage entfernt worden und durch einen Kollodiumverband ersetzt.

26. V. Im Laufe des Tages erfolgten 5 dünnflüssige Stuhlentleerungen. Befinden ungestört. Rizinus.

2. VI. Operation in Morphium-Chloroformnarkose. Schnitt wie auf der linken Seite schräg von oben über die Mitte des Poupartschen Bandes hinweg nach der Fossa ovalis; auch hier werden einige Lymphdrüsen exstirpiert, obwohl dieselben kleiner und weniger zahlreich sind wie links. Die Isolierung des Schenkelbruchsackes ist ziemlich leicht und ohne besondere Blutung auszuführen; der Bruchsack in der Schenkelgegend recht zart; von ihm geht ein Fortsatz von dem ligamentum Gimbernati aus nach der Medianlinie zu, welcher als ein Teil der Harnblase gedeutet werden kann; an diesem Fortsatz sitzt sehr reichliches Fettgewebe. Nach vollkommener Isolierung des Schenkelbruchsackes wird derselbe in die Bauchhöhle umgestülpt und dort durch eine große eingestopfte Kompresse zurückgehalten. Jetzt erfolgt die Spaltung der Aponeurose des m. obliquus externus und es zeigt sich, daß der m. obliquus internus etwas dürftig entwickelt und ziemlich weit vom Poupartschen Band abgehoben ist. Es findet sich aber hier in der Leistengegend nur eine einzige Ausstülpung des Bauchfelles. Die Isolierung des Bruchsackes vom Samenstrang ist bedeutend schwerer als am Schenkelbruch und gelingt auch nicht so voll-

ständig wie es zu einer Abbindung nötig wäre; doch läßt sich der Samenstrang in seinen einzelnen Bestandteilen gut nach außen und unten zurückschieben. Nach Eröffnung des Bruchsackes findet sich als Inhalt Netz und Dünndarm, bei etwas stärkerem Hervorziehen erscheint aber auch das Coecum. Das Bestreben war nun die beiden Bauchfellausstülpungen in eine zu vereinigen und die Peritonealfläche frei umzustülpen. Nach einigem Bemühen gelingt es auch den Schenkelbruchsack durch die Leistenbruchpforte heraufzuholen und wird nun der ganze Sack so ausgiebig gespalten, daß seine Wandungen nach allen Richtungen hervorgezogen werden können. Nun wird wegen des festsitzenden Coecums und der nicht ganz freien Isolierung die für mehrere Finger durchgängige Bruchpforte durch eine äußere Tabaksbeutelnaht vereinigt und nach Abschneiden des Bruchsackes noch durch 2 Seidensuturen gedeckt; hierauf der Bruchsack stumpf in die Tiefe versenkt und nun zunächst die Leistenbruchpforte durch 6 Seidennähte ohne Herauslagerung des Samenstranges verengt, indem der freie Rand des obliquus internus und transversus an das stark umgekrempte Poupartband festgeheftet wird. Bevor die Aponeurose des obliquus externus geschlossen wird, wird aber erst die Schenkelbruchpforte durch 4 versenkte Seidenknopfnähte verschlossen, indem das Poupartband unmittelbar neben dem ligamentum Gimbernati an das Periost des Schambeins und namentlich an den Ursprung des m. pectineus festgeheftet wird. Die Nähte werden zunächst alle gelegt und dann erst geknotet. Daß der Verschluß gut gelungen ist, erkennt man an der trichterförmigen Einziehung, die

durch die Herunterlagerung des Leistenbandes erzeugt wird.

Erst jetzt wird noch ohne besondere Spannung die Aponeurose des obliquus externus vereinigt (Catgutknopfnaht) und darauf die Haut lückenlos durch Naht geschlossen, aber für 2 Tage ein Kompressionsverband angelegt.

Am 10. VI. Entfernung der Nähte; vollständige prima intentio. Fieberfreier Verlauf.

Am 20. VI. Patient darf aufstehen.

Am 26. VI. Mit lineären, festen Narben und gutem Widerlager unter denselben entlassen.

Anfang des Jahres 1904 hat sich Patient nochmals vorgestellt, die Bauchpforten sind fest verschlossen, doch wölbt sich auf beiden Seiten der unteren Bauchwand beim Husten etwas vor. Um diese Vorwölbung zu stützen, erhält der Patient eine Leibbinde, die ihm gute Dienste leistet.

Wie sich aus der Krankheitsgeschichte und den nebenstehenden Fiebertafeln ersehen läßt, trat nur an den ersten zwei Tagen nach der ersten Operation geringe Temperatursteigerung auf, sonst bestand fieberfreier Verlauf der Wundheilung bei prima intentio, was ja auch ermöglichte, daß bereits 14 Tage nach der ersten, großen, einige Schwierigkeiten darbietenden Operation bereits die zweite vorgenommen werden konnte, und daß nach weiteren drei Wochen der Patient bereits vollständig geheilt mit gut und glatt geschlossenen Wundnarben ohne irgend welche Beschwerden entlassen werden konnte. Es ist geradezu erstaunlich, was die heutige Chirurgie bei einer gewissenhaften Aseptik und bei einer so vollendeten Technik und Kunstfertigkeit zu leisten vermag; sie

ist im wahren Sinne des Wortes eine Wohltäterin der Menschheit geworden.

In ganz besonderem Maße fühle ich mich verpflichtet dem Referenten Herrn Professor Dr. Graser für die freundliche Überlassung der Arbeit und Unterstützung bei derselben ergebenst zu danken.

Name u. Alter: Kr. Joh 33 Jhr. Diagnos
Stand: Ökonomsohn

tum	29	30	Mai 1	2	3	4	5	6	7	8	9	10	11	12	13
T.															
5															
0															
5															
9															
5															
8															
5															
7															
5															
6															
5															
0															

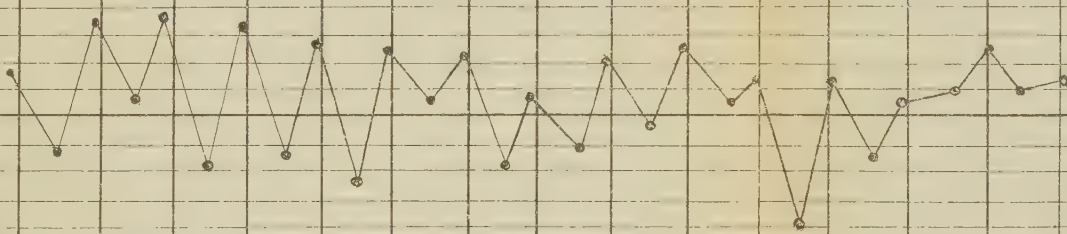

Aufn.: 29. 4. 03
Entl.:

14	15	16	17	18	19	20	21	22	23	24	25	26	27	28
n.	1	2	3	4	5	6	7	8	9	10	11	12	13	14

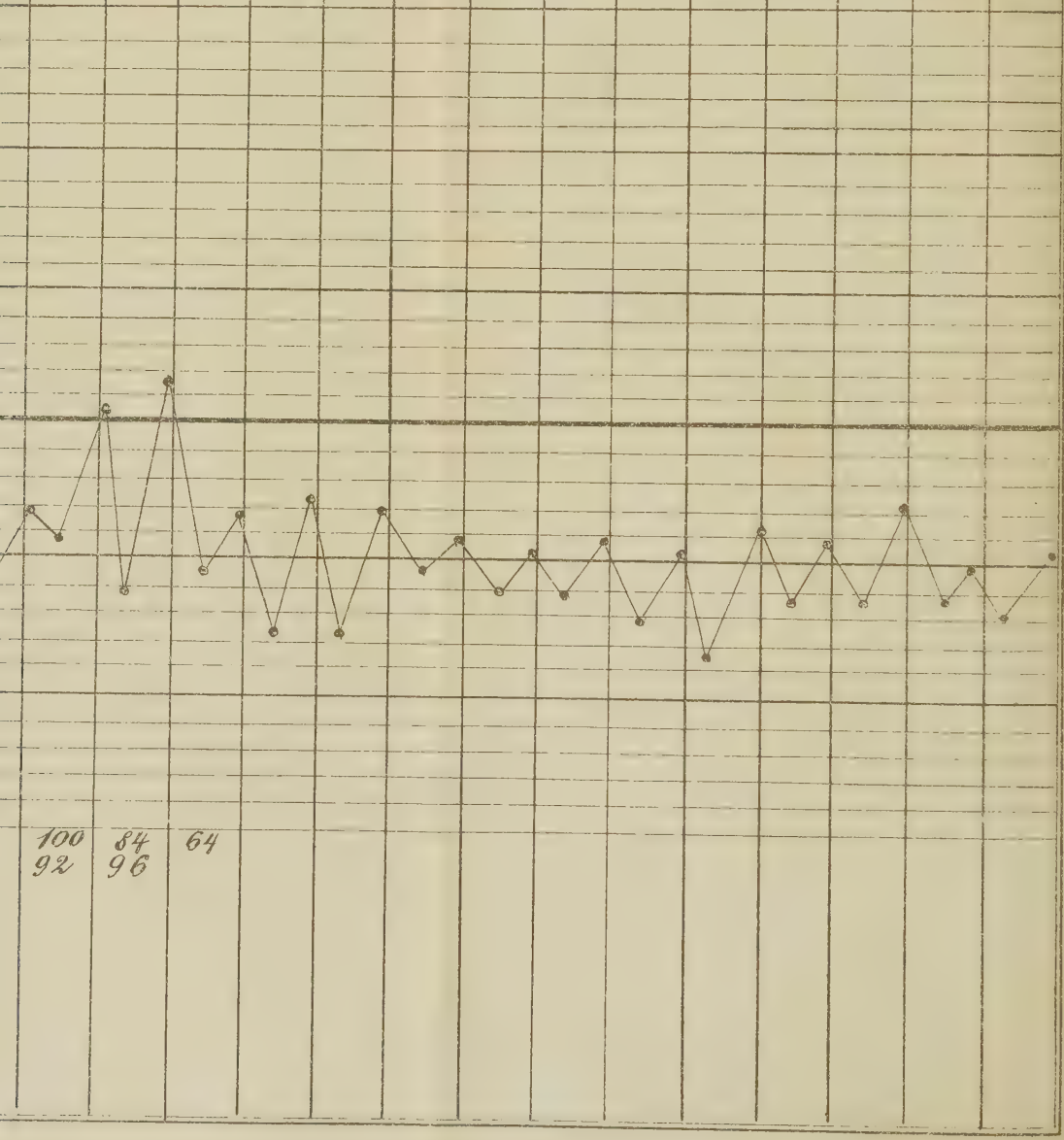

100 84 64
92 96

Name u. Alter: Kr. Joh. 33 Jhr.
Stand: Ökonomsohn

Diagno

Datum	29	30	31	Juni 1	2	3	4	5	6	7	8	9	10	11	12
Kr. T.	15	16	17	18	19	20	21	22	23	24	25	26	27	28	29
					Op.	1	2	3	4	5	6	7	8	9	10
40,5															
40															
39,5															
39															
38,5															
38															
37,5															
37															
36,5															
36															
35,5															
35															
					100	92 88	88								

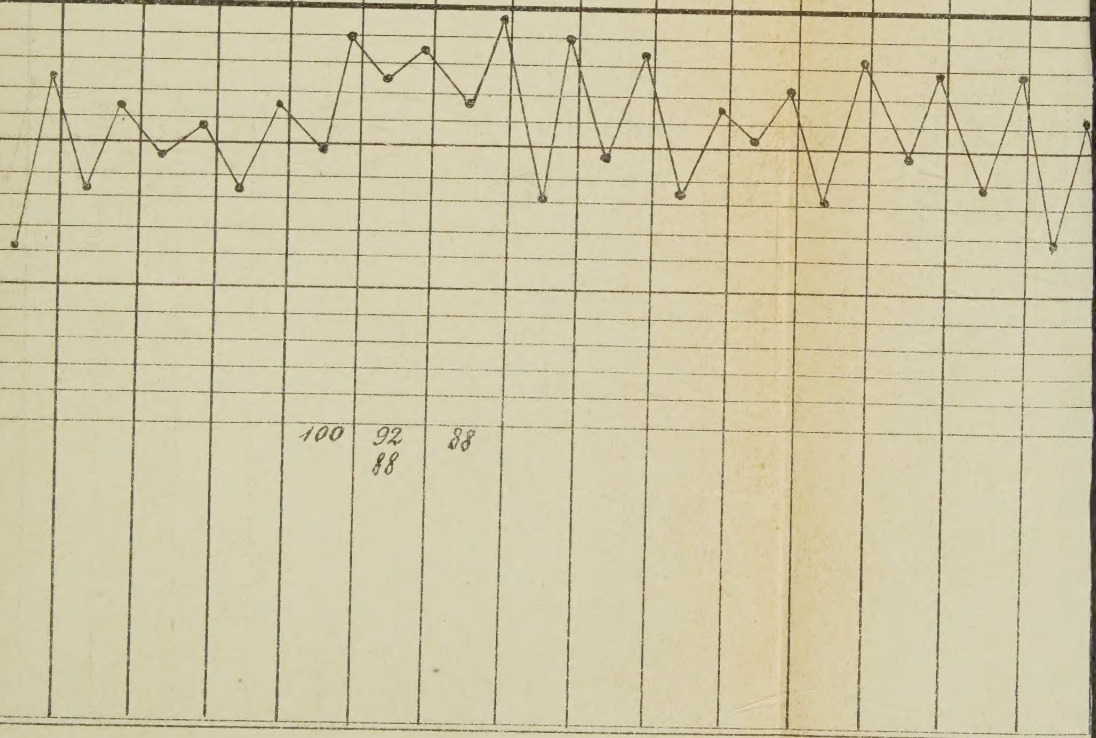

Aufn.: 29. 4. 03.
Entl.: 26. 6. 03.

13	14	15	16	17	18	19	20	21	22	23	24	25	26	27.
30	31	32	33	34	35	36	37	38	39	40	41	42	43	44.
11	12	13	14											

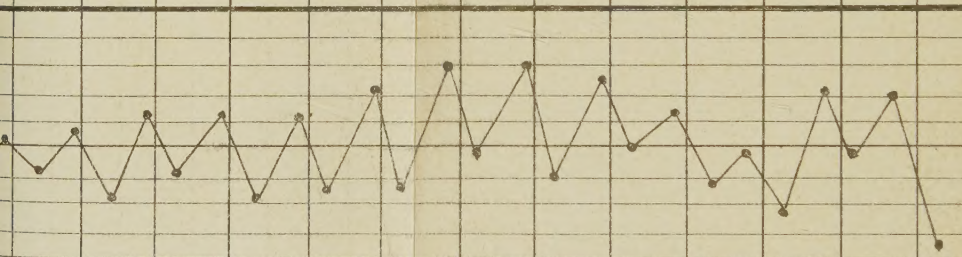

Lebenslauf.

Ich bin geboren am 16. August 1877 zu Feuchtwangen als Sohn des damaligen Pfarrers Gustav Reichard. Nach Besuch der Volksschule zu Leutershausen, wohin mein Vater als Dekan versetzt wurde, genoß ich im elterlichen Hause den Gymnasialunterricht von Hauslehrern. Im Jahre 1896 kam ich auf das Gymnasium zu Hoexter wo ich 1898 das Reifezeugnis erlangte. Im Winter-Semester 1898 bezog ich die Universität Erlangen, um Medizin zu studieren. Nach vier Semestern bestand ich die ärztliche Vorprüfung, im fünften diente ich mein erstes aktives Militärhalbjahr im 19. Infanterie-Regiment. Nachdem ich das sechste Semester in Berlin zugebracht hatte, kehrte ich nach Erlangen zurück und bestand im zehnten Semester (1. Juli 1903) die medizinische Staatsprüfung z. Z. stehe ich als Einj. freiw. Arzt im 2. Ulanen-Regiment zu Ansbach.